1909

Über Hydrocele feminae.

Inaugural-Dissertation

zur

Erlangung der Doctorwürde in der Medizin und Chirurgie,

welche

mit Genehmigung der hohen medizinischen Fakultät

der

Vereinigten Friedrichs-Universität

Halle-Wittenberg

Montag, den 22. Februar 1909, Nachmittags 12 3/4 Uhr,

öffentlich vortragen wird

Johannes Wullstein

approb. Arzt

aus **Rittergut Düppel** b. Bilzingsleben (Thür.)

Halle a. S.
Hofbuchdruckerei von C. A. Kaemmerer & Co.
1909.

Referent: Geh. Med.-Rat Prof. Dr. **Veit.**

Bernstein
z. Z. Dekan.

Meinen Tanten
Emma, Mathilde und Anna Wullstein

in Liebe und Dankbarkeit!

Obgleich die Hydrocele feminae ein relativ seltenes Krankheitsbild ist, so ist ihre Kenntnis doch bereits eine sehr alte. Wir finden sie zuerst erwähnt in den Werken des Aetius (1), der seine Beschreibung den Schriften der Hebeamme Aspasia entnimmt. (Tetrab. IV. Cap. C.) Es heisst daselbst: „Hernia aquosa circa pudendi alas constitit inflationi similis debili ac molli tumore. Et quandoque alter utram, quandoque utramque partem occupat. Ad contactum fluctuationis apparentiam quandoque exhibet. Primum itaque discutientia adhibeantur supra in viris ad hernias relata, praesertim in virginibus.“ In der Folgezeit haben sich viele Autoren mit dem Studium der Hydrocele muliebris beschäftigt; wir wollen von ihnen nur Ambrois Paré, Lallement, Paletta, Scarpa, Cairoli, Sacchi, Bends, Flemming und Klob nennen. Aus der neuesten Zeit liegt von Chiari eine nennenswerte Arbeit vor über die entzündliche Hydrocele und Niemann hat auf Henles Anregung ihre anatomischen Verhältnisse genauer studiert. Eine statistische Arbeit hat Wechselmann (2) veröffentlicht, in der er 61 bekannte Fälle verwertet.

Nach den bisherigen Ansichten der Autoren, die sich jedoch meistens nur auf makroskopische Untersuchungen stützen, sollen bei der Entstehung der Hydrocele 2 Gebilde beteiligt sein:

1. Das ligamentum uteri rotundum;
2. der processus vaginalis, s. canalis Nuckii.

Vorerst sollen die anatomischen und embryologischen Verhältnisse beider Gebilde, soweit sie zum Verständnis des Folgenden notwendig, erörtert werden.

Das lig. uteri rotundum entsteht nach Wieger (3) aus dem Leistenband der Urniere. Nach seiner Ansicht sondert

sich das letztere dadurch, dass es eine feste Verbindung an der Stelle mit den Müllerschen Fäden eingeht, an welcher sich diese zum Geschlechtsstrang aneinanderlegen, in drei Abschnitte. Der obere Teil wird zu einem Zuge glatter Muskulatur, der, vom Parovarium ausgehend, im Hilus des Eierstockes eingebettet ist. Den zweiten Abschnitt bildet das ligamentum ovarii und dieses setzt sich in das runde Mutterband fort. Das letztere, aus dem dritten und am wichtigsten entwickelten Abschnitt des Leistenbandes hervorgegangen, reicht vom oberen Ende des Genitalapparates bis zur Leistengegend. Hier dringt es dorsal und lateral vom processus vaginalis durch den Leistenkanal, um in die Fascie und in die äussere Haut der grossen Schamlippen auszustrahlen, wo sie sich mit zahlreichen Muskelfasern reichlich untermischen und mit dem Gewebe der fascia superficialis des mons Veneris sich vereinigen.

Seiner histologischen Beschaffenheit nach besteht das runde Mutterband aus Bindegewebsfasern; nach einigen Autoren sollen auch auf das Band organische Muskelfasern vom Uterus aus übergehen, womit diese Forscher die Hyperplasien der runden Mutterbänder während der Gravidität erklären.

Über die embryonale Entstehung sind die Forscher nicht übereinstimmender Ansicht. Es stehen sich da zwei Theorien gegenüber: Die Einen behaupten, das lig. rotundum sei als ein hohler Schlauch angelegt; die Anderen wollen es als ein festes Gebilde angelegt wissen.

Der ersteren Ansicht ist Klob (4). Er schliesst sich der Theorie von E. H. Weber (5) vollkommen an. Beide meinen, dass das gubernaculum Hunteri, das spätere lig. uteri rotundum, ursprünglich als ein hohler, von Muskulatur umgebener Beutel angelegt sei. „Die andere Entstehungsursache“, führt Klob weiter aus, „besteht jedoch in einer bedeutenderen, der männlichen Entwicklung analogen Bildung des processus vaginalis peritonei, der auf eine normale Involution entweder garnicht oder doch nur partiell am inneren

Leistenring folgt, wodurch ein vom ursprünglichen Peritoneum umschlossener Hohlraum im Leistenkanal oder am Eingang desselben persistiert.

Man findet eben am Verlauf des runden Mutterbandes, und zwar meist am inneren Leistenringe, dünnwandige, seröse, am häufigsten bohnen- bis haselnussgrosse Cysten, die mit gelblichem Serum gefüllt sind; das Verhalten des Mutterbandes zu denselben ist, wie ich mich zu überzeugen Gelegenheit hatte, ein verschiedenes.

Entweder bemerkt man das letztere in der Wand der Cyste derart verlaufen, dass es als weisslich-blassrötlicher Strang meistens an der inneren oder hinteren Wand der Cyste durchschimmert, oder aber die Cyste ist derart in den Verlauf des runden Mutterbandes eingeschaltet, dass es selbst von der Cyste wie unterbrochen erscheint."

Anderer Ansicht sind Kölliker (6) und v. Bramann (7). Sie wollen beide das lig. rotundum uteri nicht als einen hohlen Schlauch, sondern als ein festes Gebilde, als einen soliden Strang, angelegt wissen.

v. Bramann schreibt in seinem „Beitrag zur Lehre vom descensus testiculorum" (7) folgendermassen: „Untersucht man dasselbe (i. e. gubernaculum Hunteri) im dritten, sowie im vierten und fünften Monat genauer, so ergibt sich, dass dasselbe einmal aus einem fasrigen Strang, dem eigentlichen gubernaculum, und zweitens aus einer dasselbe von vorn und von den Seiten her umgebenden Bauchfellfalte besteht, für die eine besondere Bezeichnung nicht nötig ist.

Diese beiden Teile gehen bis zur Leistengegend herab und verlieren sich hier in dem sogenannten Scheidenfortsatz des Bauchfells, dem processus inguinalis peritonei. Nach Kölliker sollen sich nur in den letzten Monaten der Schwangerschaft im gubernaculum Hunteri quergestreifte Muskeln finden, die von der Leistengegend aufwärts zum Hoden ziehen, während andere abwärts nach dem Hoden laufen und später den Kremaster bilden. Für die ersten Monate leugnet er die Anwesenheit von Muskelfasern im Leitbande, da bis

zum fünften Monat ein fasriger Strang zur Leistengegend herabgeht und sich hier in dem sogenannten Scheidenfortsatz des Bauchfells verliert."

Es sollen also nach der Ansicht von Klob u. A. Hydrocelen im lig. rotundum vorkommen. Auch Bergmann (8) schliesst sich dem an und erörtert einen Fall näher. Dass es sich in seinem Falle wirklich um eine Hydrocele des runden Mutterbandes handelt, sucht er dadurch zu beweisen, dass bei der Operation bei einem Zuge an der Cyste der Eierstock, die Fimbrien, die Tube und die höher gelegenen Teile des ligamentum teres prolabierten.

Auch Rau (9) hält die Cysten als im lig. rotundum entstanden. Er hat sehr häufig während der Gravidität und der Entbindung Gefässzerreissungen und Zerrungen in den breiten und runden Mutterbändern beobachtet. Es seien an den Rissstellen Haematocelen entstanden, die sich nach Resorption des Blutfarbstoffes in Hydrocelen umgewandelt hätten.

Bergmann stützt seine Behauptung über das Vorkommen einer Hydrocele im lig. rotundum auf den mikroskopischen Befund. Er äussert sich folgendermassen: „Die Diagnose, ob eine Hydrocele des lig. uteri rotundum oder eine abgeschnürte Cyste des processus vaginalis peritonei vorliegt, ist kaum aus dem vorliegenden anatomischen Befund mit Sicherheit zu stellen. Die Wandung der Hydrocele gibt mikroskopisch betrachtet keinen Anhaltspunkt, da das Peritoneum, ebenso wie jede Cystenwand, also auch die Wandung der Cysten des runden Mutterbandes, Endothel trägt. In beiden Fällen geht ferner ein bindegewebiger Strang zur Bauchhöhle, welcher bei der einen Form aus der Obliteration des processus vaginalis entstanden ist, bei der anderen mit dem lig. rotundum identisch ist.

Nur der Verlauf und das Verhalten kann in etwas die Diagnose stützen. Hennig (10) macht darauf aufmerksam, dass die Hydrocelen des processus vaginalis vor dem lig. uteri rotundum liegen müssen. In einem Falle sah man eine Hydrocele, welche oben an einem Strange hing, und unten in

einem Rest desselben auslief, „eine Erscheinung, die für Hydrocele des lig. uteri rotundum spricht".

Das wären die Ansichten über die Entstehung der Hydrocele im lig. rotundum selbst. Wir schliessen uns mehr der Theorie an, nach der die Hydrocele mit dem diverticulum Nuckii in Zusammenhang gebracht wird.

Zur Genese des canalis s. diverticulum Nuckii einige kurze embryologischen Bemerkungen.

Vor dem descensus ovariorum liegen die Ovarien hoch über dem Beckeneingang an der hinteren Wand der Bauchhöhle an der verkümmerten Urniere mittels eines kurzen Gekröses angeheftet. Im vierten Monat beginnt der descensus ovariorum. Im dritten Monat, also vor dem Wandern des Eierstockes, entsteht an der Bauchwand ein dem männlichen Processus vaginalis gleiches Gebilde; es ist zuerst eine kleine Delle, dann eine blindsackförmige Ausstülpung des Bauchfells, welche mit dem hinteren und medialen Rand dem ligamentum rotundum fest anliegt und später meist spurlos verschwindet.

Die französischen Autoren sind über das diverticulum Nuckii anderer Ansicht. Nachdem schon früher Hensing, Albrecht v. Haller, Vicq d'Azyr, Velpeau und Aubenas das diverticulum Nuckii geleugnet hatten, erklärt es Duplay (11) auf Grund von Untersuchungen an 21 Embryonen im Alter von 4—5 Monaten für ein präparatorisches Kunstprodukt und in der unter seiner Leitung angefertigten Arbeit von Rabère (12) wird hartnäckig an dieser Ansicht festgehalten, ohne dass die inzwischen erschienenen, die Existenz eines processus vaginalis beim Weibe bestimmt nachweisenden Arbeiten von Engel (13) und Zuckerkandl (14) wie überhaupt die einschlägige deutsche Literatur erwähnt werden.

So hat Niemann (15) auf Anregung Henle's 46 weibliche Embryonen und Kinderleichen untersucht und in 26 Fällen den processus offen gefunden und zwar 18 mal beiderseits, 7 mal rechts und 3 mal links. Er kommt wie auch Kölliker zu dem Resultat, dass er sich nicht vor dem 3. Monat

findet, am häufigsten im 5.—7. Monat. Später nimmt er dann an Häufigkeit wieder ab.

Bergmann zitiert in seiner Arbeit eine Statistik von Féré, der 158 Leichen von Mädchen, die einige Tage bis 3 Jahr alt waren, untersuchte. Er fand hierbei den Nuckschen Kanal vollständig, d. h. bis zum vorderen Leistenring durchgängig 1 mal beiderseits, 1 mal rechts, 3 mal links, unvollständig obliteriert 1 mal beiderseits, 9 mal rechts, 2 mal links. Von diesen 17 Fällen kommen 8 auf den 1., 2 auf den 2.—6., die übrigen 7 auf die übrigen Monate.

Nach Sachs (16) fanden sich bei 150 Leichen von Mädchen unter einem Jahre 37 ganz oder teilweise offene processus vaginales.

So häufig man nun einen offenen processus vaginalis beim Kinde beobachtet, so selten hat man ihn doch bei der erwachsenen Frau gesehen. Chiari (17) behauptet jedoch, dass der processus vaginalis häufiger als man glaubt, beim erwachsenen Weibe zu finden sei; das Offenbleiben des Kanales bleibt aber ganz unbekannt, sofern nicht entweder Eingeweide des Bauches oder Beckens hineintreten, oder doch durch irgendwelche Einflüsse, sei es Druck, Stoss, oder plötzliche Kälte sich durch den erzeugten Reizzustand seröse oder eitrige Ergüsse bilden.

Sehen wir nun als alleiniges Gebilde, aus dem sich eine Hydrocele bilden kann, den processus vaginalis peritonei an, so kommen wir zu folgendem Resultat:

Die eine Hydrocele bildet sich durch Persistenz des Nuckschen Kanales, der am Leistenring ganz oder teilweise offen bleibt. Es wird in diesem Falle die Scheidenhauthöhle ganz mit der Peritonealhöhle kommunizieren und die Flüssigkeit, die sich in letzterer bildet, kann sich in den processus vaginalis fortsetzen. Umgekehrt wiederum kann man dieselbe in die Peritonealhöhle zurückdrängen, wenn nicht der Eingang in den processus durch eine halbmondförmige Klappe, wie dies Chiari und Zuckerhandl (18) beschrieben haben, verschlossen ist. Ebenso kann auch der schiefe Verlauf des

Leistenkaanls und der Tonus der Bauchmuskulatur den Rücktritt verhindern. Diese Hydrocelenform ist vollständig analog der Hydrocele congenita beim männlichen Geschlecht.

Wenn nun aber der processus Nuckii am inneren Leistenring obliteriert, so bildet sich ein vom Peritoneum ausgekleideter Sack aus, der durch einen Stiel mit dem Peritoneum der Bauchhöhle zusammenhängt. Der Stiel, das sogenannte ligamentum vaginale, besteht aus dem bindegewebig geschrumpften Kommunikationskanal. Wir fühlen dann eine mehr oder weniger pralle fluktuierende Geschwulst in der grossen Schamlippe oder auch im Leistenkanal, das gleiche Bild, wie wir es als Hydrocele tunicae vaginalis beim Manne kennen.

Es möge jetzt eine kurze Übersicht über die Einteilungsformen, wie sie von den verschiedenen Autoren angegeben ist, folgen.

Regnoli (19) teilt die Hydrocelen in 5 Arten ein.

1. Ansammlung von seröser Flüssigkeit in dem Zellgewebe, das das runde Mutterband umgibt.
2. Ansammlung von Flüssigkeit innerhalb des Zellgewebes des runden Mutterbandes.
3. Ansammlung von Flüssigkeit im Canalis Nuckii, der mit der Bauchhöhle kommuniziert.
4. Ansammlung von Flüssigkeit im Canalis Nuckii, der an seiner in die Bauchhöhle mündenden Öffnung verschlossen ist.
5. Ansammlung von Flüssigkeit in einem alten Bruchsack, dessen Hals durch den Druck eines Bruchbandes obliteriert ist.

J. C. Bends (20) unterscheidet 3 Arten des Wasserbruchs der äusseren Genitalien der Frau. Sie sollen im allgemeinen mit denen des Mannes übereinstimmend sein.

1. Hydrocele oedematodes s. diffusa. Sie hat ihren Sitz im Leistenkanal und beruht auf einer serösen Durchtränkung des Bindegewebes des lig. uteri rotundum.

2. Hydrocele peritonealis s. congenita. Diese rührt von einer Flüssigkeitsansammlung im diverticulum Nuckii her.
3. Hydrocele saccata. Hierbei besteht ein mit Flüssigkeit angefüllter abgeschlossener Sack. Er ist entweder eine Neubildung oder besteht aus einer Verlängerung des Bauchfells und zeigt sich als eine Geschwulst im Leistenkanal oder in der regio pubis oder in der grossen Schamlippe.

Schröder (21) nimmt zwei Formen der Hydrocele an neben der einfachen ödematösen Schwellung des lig. uteri rotundum einhüllenden Bindegewebes.

1. Eine extraperitoneale, die sich in dem eigentlichen gubernaculum Hunteri bilden soll.
2. Eine intraperitoneale, die in einem wirklichen processus vaginalis peritonei entsteht.

Bandl (22) unterscheidet auch 2 Formen:

1. Hydrocele congenita. Bei dieser Form kommuniziert der Wasserbruch mit der Bauchhöhle.
2. Hydrocele cystica. Diese kann aus der ersteren Form durch teilweise Verwachsungen der Wandungen entstanden sein, oder sie hat von Anfang an so bestanden.

Winckel (23) fügt diesen Formen noch folgende hinzu: Er schreibt in seinem Lehrbuch der Frauenkrankheiten: „Endlich kann in dem Zellgewebe des labium maius, welches, eine Fortsetzung der fascia superficialis abdominis, aus zwei Blättern bestehen soll, analog der tunica dartos, zwischen diesen Blättern, also in einem nicht mit seröser Haut ausgekleidetem Sack, sich Flüssigkeit ansammeln, und dieser Tumor hätte den meisten Anspruch auf den Namen Hydrocele."

Hennig beschreibt einen eigentümlichen Fall. Die Cyste verlief wie eine Hernia inguinalis interna und durchbohrte das ligamentum Gimbernati.

Als seltenere Erscheinungen und gewissermassen als Kuriositäten seien noch einige andere nicht ganz gewöhnliche

Arten von Hydrocelen angeführt. Man hat in einzelnen Fällen multilokuläre Cysten gefunden, die der Art aneinander geordnet waren, dass die Grösse derselben wie bei einem Rosenkranz von distal nach proximal zunahm. Derartige Cysten fand man im lig. rotundum und im processus vaginalis.

Die Cystchen können so zu Stande gekommen sein, dass nach Klobs Theorie durch eine partielle Involution die ursprünglich grosse Höhle in mehrere kleine zerlegt wird und dann durch irgend einen Zufall die Obliteration zum Stillstand kommt.

Regnoli fand ausser der Hauptcyste noch Bläschen in der Umgebung des lig. teres und Klob fand bei einer Sektion ausser der operierten grösseren noch eine zweite oberhalb der ersteren gelegene kirschgrosse Cyste.

Bennet (24) bezeichnet dieses Präparat als „encysted hydrocele". Es handelt sich um eine seröse Cyste, die sich vom äusseren zum inneren Leistenring erstreckte, unmittelbar mit dem lig. rotundum zusammenhing und in ihrem inneren Abschnitt untrennbar mit dem Bauchfell verbunden war.

Lallement (25) fand bei einer Obduktion einer 50 Jahre alten Frau rechts eine $1^1/_2$ Unzen Serum enthaltende Cyste, die aus einem inneren, in dem kleinen Becken und der Bauchhöhle gelegenen, 2 Querfinger tiefem Abschnitt bestand, der durch eine Verengerung mit dem äusseren Abschnitt der Cyste verbunden war.

Soweit die Befunde, die mir aus der Literatur zugängig waren.

Ehe ich auf die Kritik der verschiedenen in den genannten Fällen geäusserten Aetiologieen für die Genese einer Hydrocele näher eingehe, erscheint es mir empfehlenswert, zunächst zwei in der Hallenser Frauenklinik beobachtete einschlägige Fälle, die nach jeder Richtung hin genau untersucht werden konnten, des Näheren zu beschreiben und einen weiteren dritten Fall zu erwähnen, der mir in meiner Tätigkeit in der medizinischen Poliklinik zu Halle zu Gesicht

kam, und der von sachkundiger Seite auch als Hydrocele angesehen wurde.

Fall 1.

Es handelt sich um eine 35 Jahre alte Arbeiterfrau L. S. aus G. Aus der Familienanamnese ergiebt sich nichts besonderes; die Patientin ist stets gesund gewesen, sie hat seit ihrem 14. Lebensjahre ohne grosse Beschwerden regelmässig menstruiert. Eine Entbindung hat sie nicht durchgemacht, dagegen 2 Fehlgeburten vor 14 und 5 Jahren. Seit ungefähr 3 Monaten klagt sie bei Anstrengungen über Kreuz- und Rückenschmerzen. Vor längerer Zeit — einen genauen Termin kann die Frau nicht angeben — hat sie in der rechten Vulva eine Geschwulst bemerkt, die ihr jedoch keinerlei Beschwerden macht.

Die objektive Untersuchung der kräftig gebauten und in gutem Ernährungszustande befindlichen Frau ergiebt vollkommen gesunde Brust und Bauchorgane. Der Unterleib ist weich, schlaff und fettreich. Rechts von der Symphyse von der Gegend des äusseren Leistenringes bis zum oberen Ende der grossen Schamlippe befindet sich eine etwa hühnereigrosse Geschwulst, über der die äussere Haut sich verschieben lässt. Auch die Geschwulst selbst zeigt geringe Verschieblichkeit und ist von praller Konsistenz. Druckempfindlichkeit ist sogut wie nicht vorhanden. Repositionsversuche sind erfolglos. Die Vulva bietet sonst keine Besonderheiten dar. Die Scheide ist mässig weit, die Portio ist spitz zulaufend, an der vorderen Muttermundlippe findet sich eine erbsengrosse Cyste. Der Uterus liegt in beweglicher anteflexio, er ist nicht vergrössert. Parametrien und Douglas, Tuben und Ovarien sind ohne krankhafte Veränderungen.

Die Diagnose wurde auf Hydrocele muliebris dextra gestellt und der Frau die Operation anempfohlen.

In Chloroformnarkose wird auf den Tumor, nachdem die Haut über ihn prall gespannt ist, parallel dem ligamentum Pouparti eingeschnitten. Nach Herausschälen des cystischen Tumors, das unschwer gelingt, zeigt sich, dass derselbe in

einen soliden Stiel in den Leistenkanal übergeht. Nach doppelter Unterbindung und dem Durchtrennen dieses Stieles lässt sich der allseitig mobilisierte Tumor leicht entfernen. Nach sorgfältiger Versorgung des Leistenkanals und des Wundbettes wird die Wunde geschlossen. Der Wundverlauf war bis auf eine kleine Fadeneiterung normal; die Frau wird nach drei Wochen mit vollkommen geschlossener Wunde geheilt entlassen.

Die makroskopische Besichtigung ergibt Folgendes:

Wir haben es zu tun mit einer Cyste, die birnförmig gestaltet und leicht durchschimmernd ist. Sie ist 8 cm lang, verjüngt sich nach dem proximalen Ende und weist hier einen Umfang von 7 cm auf. Das distale Ende schwillt kolbenförmig an und hat einen Umfang von 10 cm. Die Oberfläche ist leicht nivelliert durch drei taillenförmige Einschnürungen, die zirkulär verlaufen und die ganze Cyste in vier ungleiche Segmente teilen, von denen der distale Abschnitt bei weitem der grösste ist. Die Konsistenz der Geschwulst ist ziemlich prall. Fluktuation ist nachzuweisen. Am proximalen Ende sieht man deutlich die Schnittfläche mit peritonealem Mantel, sowie eine rauhe, anscheinend muskulöse hilusartige Fläche. Der ganze peritoneale Überzug der Cyste ist mit Adhäsionsresten besonders in den mittleren Partien bis zur Hälfte des kolbenförmigen Endes besetzt, die zum Teil Fett enthalten. Unter dem peritonealen Überzug ist fast über der ganzen Cyste eine deutliche Vascularisation verbreitet, besonders am distalen Ende. (Vergleiche Tafel am Schluss der Arbeit.)

Die Flüssigkeitsmenge, welche bei der intakten Geschwulst leicht durchschimmern lässt, beträgt ca. 35 cbcm, hat ein Gewicht von 37 gr und ist stark eiweisshaltig. In der opalescierenden, ziemlich dünnen Flüssigkeit sind kleine Flocken suspendiert; mikroskopisch enthält sie reichliche Mengen von Leukocyten und Gewebsfetzen. (Siehe oben.)

Zur mikroskopischen Untersuchung gelangten Schnitte, welche in querer Richtung durch die ganze Geschwulst an

3 verschiedenen Stellen angelegt wurden und zwar am inguinalen Ursprung der Cyste (proximaler schmälster Teil), ferner durch die mittlere und die distale Portion. Ausserdem gelangten noch Schnitte zur Untersuchung, welche zur Geschwulstachse parallel laufende (also längs gerichtete) Partien betrafen. Zunächst wurde das intakte Präparat in Formol-Alkohol gehärtet. Nach einigen Tagen Entleerung des flüssigen Inhaltes und Ausstopfung der Cyste mit Watte zur Konservierung der Form. Erneute Formolhärtung. Dann Entnahme der zur näheren Untersuchung bestimmten Gewebsstücke, die in aufsteigendem Alkohol gehärtet werden. Paraffin-Einbettung, Färbung mit Hämaulaun-Eosin, und nach von Giesson.

Die Schnitte aus der 1. quergetroffenen Partie (proximales Ende) zeigen fast auf der ganzen Schnittfläche kräftige Muskulatur, die sich uns in ausschliesslich quergetroffenen Muskelbündeln präsentiert. Das intramuskuläre Bindegewebe ist leicht vermehrt und weist zahlreiche Gefässe von kleinem bis mittlerem Kaliber auf. Das eine Drittel der zirkulären Randpartie zeigt eine starke Anhäufung von Bindegewebsmassen, die hier dicht gedrängt zusammenliegen ohne irgendwelche charakteristischen Merkmale.

Die beiden nächstfolgenden Schnittserien aus der mittleren und distalen Geschwulstgegend zeigen eine Wand, die zu $^3/_4$ aus kräftiger Muskulatur besteht, deren Bündel indessen hier und zwar am stärksten im mittleren Geschwulstsegmente so eng zusammengepresst liegen, dass intramuskuläres Bindegewebe nur stellenweise deutlich in Erscheinung tritt.

Die Richtung der getroffenen Muskelbündel ist eine variierende, sodass selbst auf den noch nicht erwähnten längs getroffenen Geschwulstpartien eine einheitliche Quer-, resp. Längsrichtung nicht angetroffen wird; es finden sich vielmehr alle Richtungen, quer, schräg und längs, vertreten.

Die innere Begrenzung der Geschwulst lässt mit Ausnahme der Partie am Geschwulststiel in sämtlichen Schnitten mit grosser Deutlichkeit eine fast durchweg einschichtige Epithellage von unzweideutigem Peritonealepithel erkennen.

Eine zusammenhängende Epitheldecke ist jedoch nur an wenigen Stellen erhalten, an den meisten finden sich nur Bruchstücke, beziehungsweise vollkommene Defekte; indessen finden sich gerade an solchen Stellen häufig peritoneale Epithelkomplexe mit schleimigem Detritus der Innenwand aufgelagert.

Die äussere Wand der Cyste ist allenthalben mit reichlichem, fibrillärem, gut vaskularisiertem Bindegewebe versehen und zeigt deutlich an verschiedenen Stellen entzündliche Rundzelleninfiltration auf.

Diese entzündlichen, allerdings nur in schwächster Form vorhandenen Stigmata lassen sich unschwer auf sämtlichen Schnitten mit Ausnahme derjenigen vom Geschwulststiel durch die Cystenwand hindurch bis zur inneren Auskleidung der Cyste verfolgen, wobei der perivaskuläre Weg bevorzugt wird. Am deutlichsten treten die eben genannten Erscheinungen sowie die Stärke der Muskulatur und die Intensität der Vaskularisation am distalen Ende in Erscheinung.

Fall 2.

Es handelt sich hier um eine 35 Jahre alte Fabrikarbeitersfrau A. B. aus W. Die Patientin ist bisher stets gesund gewesen. Sie hat seit ihrem 11. Lebensjahre regelmässig menstruiert; während der ersten Tage der 3 – 8 Tage dauernden Menstruation hat sie starke Schmerzen. Die Frau hat 2 Geburten und eine Fehlgeburt durchgemacht. Seit ungefähr 5 Jahren hat die Patientin über unbestimmte Schmerzen und Beschwerden im Unterleibe, namentlich links, geklagt. Seit ungefähr 14 Tagen bemerkt sie, „dass etwas aus der Scheide herausgetreten sei, das nicht wieder zurückgehe“. Grosse Beschwerden hat sie von der Geschwulst bisher nicht gehabt.

Die objektive Untersuchung der Frau ergibt folgenden Befund:

An den inneren Organen der gut genährten und kräftig gebauten Frau sind wesentliche krankhafte Veränderungen

nicht nachzuweisen. In der linken grossen Labie findet sich ein hühnereigrosser, prall elastischer Tumor, der zum Leistenkanal sich hinzieht und bei der Perkussion gedämpften Schall gibt.

Die innere Untersuchung der Genitalien ergibt einen nicht vergrösserten, nach links verlagerten anteflektierten Uterus. Vom Uterus aus geht nach links ein ziemlich gut zu fühlender derber Strang, der die Richtung nach dem Leistenkanal innehält. Die Adnexe des Uterus sind rechts deutlich und als normal zu fühlen, links sind sie von dem Strang nicht deutlich zu sondern.

Die Diagnose wurde auf Hydrocele muliebris sinistra gestellt und der Frau die Operation angeraten.

In Lumbalanästhesie wird unter Gaudanineschutz der Bauchdecken die Haut über dem Tumor gespalten. Dieselbe wird schichtweise freipräpariert. Hierbei wird die Cyste verletzt und zirka ein Esslöffel voll wasserklarer Flüssigkeit entleert sich aus dem Sack. Nachdem die Cyste von dem allseitig umgebenden Binde- und Fettgewebe befreit ist, wird dieselbe am proximalen Ende abgebunden und abgetragen. Nach sorgfältiger Blutstillung, Verschluss des Leistenkanals und Versorgung der Wunde wird die Fascie über dem Stumpf des Bruchsackes vernäht und die Wunde mit wenigen Hautnähten geschlossen.

Mikroskopischer Befund der Cyste.

Ein geplatzter cystischer Tumor von der Grösse einer Walnuss und von ovoider Gestalt. Derselbe ist mit Ausnahme der vorn oben sitzenden Risswunde allseitig geschlossen und an seinem proximalen Pole in seiner Wandung ausserordentlich stark verdickt, so dass dieselbe in den lateralsten Partien auf dem Schnitt 5—9 mm misst. Aussen und besonders auf der medialen und unteren Fläche ist die Geschwulst mit weichlichen Adhäsionsmembranen, die z. T. stark fetthaltig sind, behaftet.

Nach teilweiser Abstraktion derselben erweist sich die Cystenwand besonders nach dem distalen Pole zu als so

dünnwandig (1 mm), dass dieselbe an den dünnsten Stellen durchscheinend ist.

Die Innenwand der Geschwulst ist grösstenteils glatt, zeigt nur an verschiedenen Stellen Buchten, die durch flache, leistenartige Vorsprünge gebildet werden. In den oberen Partien bemerkt man deutlich einen bräunlich-schmierigen Belag. Von dem Inhalt der Geschwulst, der bei der Operation sich als verhältnismässig klar erwiesen hat, konnte keine Untersuchung stattfinden.

Mikroskopischer Befund.

Dieselbe Härtungs- und Färbungsmethode wie beim vorigen Präparat.

Die Wand der Cyste zeigt besonders an der dicksten Stelle (proximaler Teil) eine deutliche Dreischichtung; innen findet sich eine stark entzündete, knapp $^1/_2$ mm dicke Auskleidung, an der noch deutlich nach dem Lumen zu an spärlichen Stellen ein ganz platt gedrücktes Epithel sichtbar ist, das aber an den meisten Stellen durch eine hochgradige entzündliche Infiltration zerstört ist. Diese Infiltration macht den grössten Teil der Innenschicht aus und besteht aus massenhaften Exsudatzellen, Fibroblasten, jungen Bindegewebszügen und enormer Vaskularisation mit applektischen Ergüssen.

Der grösste Teil der Wand, etwa 7 mm, wird von der mittleren Schicht gebildet. Diese besteht ausschliesslich aus mächtigen Muskelbündeln, die vorwiegend quer, aber auch schräg und längs getroffen, eine starke kompakte Masse darstellen. Das interstitielle Bindegewebe ist infolgedessen grösstenteils stark zusammengedrängt. An verschiedenen Gewebsspalten kann man deutlich den auf dem Lymphwege fortschreitenden entzündlichen Prozess, der überall kleine intramuskuläre Infiltrate gesetzt hat, bis zur äussersten Schicht verfolgen. Wo diese entzündlichen Erscheinungen deutlich zu Tage treten, hat das interstitielle Bindegewebe eine entzündlich ödematöse Schwellung angenommen, besonders in der äusseren Schicht der muscularis und in der

3. (äussersten) Schicht der Cystenwand, die aus zartem Bindegewebe mit reichlichen Gefässen besteht.

Fall 3.

Die 52 Jahre alte Beamtenfrau P. K. aus H. ist früher stets gesund gewesen. Die monatlichen Blutungen haben mit ihrem 15. Lebensjahre eingesetzt und sind stets regelmässig gewesen. Sie haben gewöhnlich 8 Tage gedauert und waren mit starken Schmerzen und häufigem Erbrechen verknüpft. Geboren hat die Frau einmal im Alter von 25 Jahren, dann hat sie in einem Alter von 46 Jahren eine Fehlgeburt durchgemacht. Seit 2 Jahren klagt die Frau über Schmerzen in der rechten Bauchseite, die besonders heftig bei Anstrengungen auftreten sollen und dann mehrere Tage anhalten. Vor ungefähr $1^1/_2$ Jahren hat sie in der rechten grossen Schamlippe eine kleine Geschwulst, vielleicht von Kirschgrösse, bemerkt, die allmählich an Grösse zugenommen habe. Besonders viel Beschwerden habe ihr die Geschwulst nicht gemacht.

Die objektive Untersuchung der gut genährten und kräftig gebauten Frau ergiebt gesunde Organe der Brust und Bauchhöhle. In der rechten grossen Schamlippe findet sich ein prall-elastischer, ungefähr hühnereigrosser, auf Druck nicht schmerzhafter Tumor. Die Haut über der Geschwulst, die selbst mit der Unterfläche nicht fest verwachsen, sondern auf ihr ein wenig verschieblich ist, ist leicht abhebbar. Der Klopfschall über der Geschwulst ist gedämpft, es besteht Transparenz, ein Repositionsversuch gelingt nicht.

Die Diagnose lautete von fachmännischer Seite auf Hydrocele muliebris dextra; die angeratene Operation wurde abgelehnt.

Resumé.

Nach dem mikroskopischen Befunde scheint uns die Genese der Hydrocele für unsere beiden ersten Fälle ausserordentlich klar zu liegen. Es handelt sich demnach zunächst um das Bestehen eines diverticulum Nuckii, das im späteren Alter durch den enger werdenden Leistenring vom Inguinalraum abgeschnürt wird und nun durch irgendwelche Reize zu

einer Sekretion veranlasst wird. Die dadurch entstehende Geschwulst ausserhalb des Leistenringes nimmt je nach der Zunahme der serösen Füllung an Umfang zu und gräbt sich in das meist lateral und unten verlaufende lig. rotundum sein Bett, sodass man auf mehr als der Hälfte der unteren und seitlichen Cirkumferenz der Geschwulst die Muskelbündel des ligamentum rotundum antreffen wird.

Ob eine primäre peritoneale Entzündung bestand, die nun nach aussen allmählich ihren Weg fortsetzen kann, oder ob es sich vielmehr um eine von aussen nach innen fortschreitende Entzündung handelt, lässt sich aus dem mikroskopischen Befunde des ersten Falles mit Sicherheit nicht mehr entscheiden. Nach dem Befund des zweiten Falles jedoch möchten wir annehmen, dass die Entzündung von innen nach aussen fortschreitet, da die Entzündungserscheinungen weitaus am stärksten im Innern ausgeprägt und erst in spärlichen Zügen nach aussen fortzuschreiten in Begriff sind.

Mit Ausnahme des Bergmannschen Falles liegen keine mikroskopischen Untersuchungen vor, die allein über die Genese der Hydrocele Aufschluss geben können. Es hätten also dieselben einen Anspruch auf Berücksichtigung der Theorien nicht. Nehmen wir den Bergmannschen Fall zuerst, so hat er leider im mikroskopischen Befund eine charakteristische Epithelmembran nicht angetroffen, so dass er zu einer endgültigen Entscheidung über den Ursprung der Cyste nicht kommt. Er hält die Entstehung aus dem Peritoneum für möglich, will aber auch eine Entstehungsmöglichkeit aus dem lig. rotundum nicht von der Hand weisen.

Wenn wir unsere Fälle als Massstab an den Bergmannschen Fall legen wollen, so ist es immerhin denkbar, dass der peritoneale Epithelüberzug durch die in solchen Cysten andauernd zunehmenden Druckverhältnisse total zerstört wird, und der Beobachtung sich vollkommen entziehen kann.

Umsomehr glauben wir darauf Gewicht legen zu müssen, als in unseren beiden Fällen auch nur Bruchstücke des Epithelüberzuges gefunden wurden.

Um nun auf die Theorien der Genese der Hydrocele der anderen Autoren überzugehen, möchten wir zuerst die Entstehung der Hydrocele aus einer Hämatocele, wie sie Rau annimmt, zurückweisen. Allerdings können durch Gefässzerreissungen während der Schwangerschaft oder der Geburt Blutaustritte in die Gewebe der grossen Schamlippe entstehen und sich Haematome resp. durch bindegewebige Einkapselung auch Hämatocelen bilden. Wir können darunter aber nur eine epithellose, hauptsächlich aus Bindegewebe bestehende Cyste verstehen, die man sich nach Analogie der solitären Hämatocele entstanden zu denken hätte. Niemals aber könnten auf diese Weise entstandene Geschwülste ein solches makro- und mikroskopisches Aussehen haben, ganz abgesehen von der mehr wie gesucht zu bezeichnenden Erklärung der in Frage stehenden Tumoren.

Einer ernsten Kritik halten auch die Erklärungen derjenigen Autoren nicht Stand, die Hydrocelen als Flüssigkeitsansammlungen im Gewebe des lig. rotundum selbst, oder in dem dasselbe umgebenden Bindegewebe ansehen, wie z. B. Bends und Regnoli.

Flüssigkeitsansammlungen im Bindegewebe, sei es wo es wolle, selbst auch im lig. rotundum, äussern sich lediglich als diffuses oder mehr oder weniger zirkumskriptes Oedem, niemals aber als Cyste. Diese ist eine Geschwulst, die eine besondere Wandung besitzt. Eine Ausnahme bilden wohl die z. B. von Müllerheim beschriebenen Fälle von Adenomyom ähnlichen Gebilde.

Was schliesslich nun noch die Hydrocelen im ligamentum rotundum selbst anbetrifft, so ist diese Annahme auch hinfällig, da nach der Theorie der heutigen entwicklungsgeschichtlichen Kenntnisse und nach den Arbeiten von Kölliker und v. Bramann das lig. rotundum nicht als ein hohler Schlauch, sondern als ein solider Strang angelegt wird. Demnach bliebe als einziges Gebilde, in dem eine Hydrocele zur Entwicklung kommen kann, nur der canalis Nuckii übrig.

Dieser ist ein Peritonealfortsatz, der in seiner Vergrösserung zur Hernie führt, sodass cystische Bildungen analog sind den Bruchsackcysten, und dementsprechend auch rubriziert werden können. Wir kämen demnach zu dem Resultat, dass die Hydrocele

1. ein erweiterter processus vaginalis
2. eine alte Bruchsackcyste ist und dass sie
3. nicht von Cylinderepithel, sondern von einer Peritonealmembran ausgekleidet ist.

Was nun die Klinik der Hydrocele betrifft, so ist darüber nur wenig zu sagen, da dieselbe in den seltensten Fällen zu stärkeren Beschwerden Veranlassung gibt. In den meisten Fällen ist diese Anomalie nur ein zufälliger Nebenbefund. Ein anderer Teil der Frauen sucht ärztliche Hülfe auf, weil sie eine Geschwulst in der Leistengegend oder der Schamlippe bemerkt haben. In den allerseltensten Fällen werden wirkliche Druckbeschwerden, die von der Geschwulst ausgehen, die Veranlassung zu einer ärztlichen Konsultation sein.

Differentialdiagnostisch hat der Arzt vornehmlich 2 Anomalien auszuschliessen:

1. eine Hernie inguinalis mit Bauch, bezw. Beckeneingeweiden,
2. in seltenen Fällen Tumoren, z. B. ein Myom des lig. rotundum, oder eine zirkumskripte Entzündung. (Parametritis.)

Drüsenschwellungen dürften wohl dann nur in Betracht kommen, wenn sämtliche Drüsenpakete der Leisten- und Schenkelgegend in ausgedehnter Weise krankhaft verändert sind.

In einigen Fällen muss man auch eine eingeklemmte Hernie differentialdiagnostisch in Frage ziehen. So beschreibt Theilhaber einen Fall, wo nach ziemlich schnellem Wachsen der Geschwulst in der Leistengegend Erbrechen und Einklemmungserscheinungen bei der Frau sich zeigten. Erst bei der vorgenommenen Herniotomie wurde die richtige Diagnose

gestellt. Im allgemeinen haben wir zwischen Hernie und Hydrocele folgende vier Hauptunterscheidungsmerkmale:

1. Bei der Hydrocele ist der Perkussionsschall voll, bei der Hernie ist er tympanitisch.
2. Die Hydrocele lässt auffallendes Licht durchscheinen (Transparenz), die Hernie nicht.
3. Die charakteristische Gestalt der Hydrocele. Diese bildet meistens eine birnförmige, unten breite, nach dem Leistenkanal zu sich verjüngende Geschwulst.
4. Die Hernie wird nach Hustenstössen und beim Pressen, falls es keine eingeklemmte ist, sich vergrössern und praller anfühlen, was bei der Hydrocele nicht der Fall ist; sie wird ihre frühere Gestalt beibehalten.

In vielen in der Litteratur bekannten Fällen wurde trotz sorgfältiger Untersuchung die richtige Diagnose erst dann gestellt, als man schon zur Herniotomie geschritten war.

Die Prognose ist im allgemeinen als eine gute anzusehen.

Für die einzige heute noch berechtigte Therapie halten wir die operative Entfernung der Geschwulst. Aus historischem Interesse will ich nur anführen, dass man die Hydrocele der Frau analog der des Mannes zu heilen versuchte. So verabfolgte man äusserlich Jodtinktur, Blasenpflaster und Salmiak, ohne jedoch nennenswerte Erfolge damit zu erzielen. Dann schritt man zur Punktion mit einer Nadel oder Lancette und liess die Flüssigkeit ablaufen. Man sah hierbei jedoch nicht nur eine Wiederansammlung der Flüssigkeit, sondern sogar ein Grösserwerden der früheren Geschwulst. Schliesslich hat man durch Einspritzungen reizender Flüssigkeiten eine Wiederansammlung zu verhindern versucht. Solche Mittel waren: Wasser, Weiss- und Rotwein, Chloroform, Chloral, Ergotin, Karbol, Jodtinktur besonders die Lugolsche Lösung. Alle diese harmlosen Mittel haben jedoch keinen dauernden Erfolg geliefert, und so wird heute wohl fast nur noch die Operation ausgeführt.

Vor der operativen Inangriffnahme, welche wohl in sämtlichen angeführten Anomalien nicht kontraindiciert ist, hat

man selbstverständlich eine Hernie auszuschliessen. Kommt man jedoch nicht zu einem bestimmten Resultat, so haben Taxisversuche kurz vor der Operation tunlichst in Narkose stattzufinden. Doch sind dieselben nicht zu forcieren, angesichts der leichten Exstirpierbarkeit intakter Cysten und eventuell entzündlichen Prozessen.

Ist in Narkose auch nicht zu entscheiden, ob es sich um eine Hernie oder entzündliche Hydrocele handelt, wie Teilhaber einen Fall erwähnt, so wird nach Incision der Haut und der Freilegung der Geschwulst der wahre Sachverhalt sich bald herausstellen. In den meisten Fällen wird die Exstirpation nicht den geringsten Schwierigkeiten begegnen, da eine Kommunikation mit der Bauchhöhle in den meisten Fällen nicht mehr vorhanden, und diese Körpergegend und die oberflächliche Lage der Geschwulst als frei von allen lebenswichtigen Organen zu keinerlei bedenklicheren Komplikationen Veranlassung gibt.

Es wird sich allerdings empfehlen, bei sichtlich entzündeten Fällen die Wunde nicht vollkommen zu schliessen, sondern auf kurze Zeit zu drainieren, ein Verfahren, welches Verzögerung der prima intentio, wie in unserem ersten Falle, vorzubeugen im Stande ist.

Findet man nun jedoch noch, worauf Gerke (27) besonderen Wert legt, und was seiner Erfahrung nach häufig der Fall ist, einen erweiterten Leistenkanal, so muss man diesen durch Etagennaht wie bei jeder Herniotomie schliessen, da man wohl durch die Exstirpation der Geschwulst die Frau von ihrem Leiden geheilt hat, sie aber nicht vor dem Erwerben einer Leistenhernie schützt, wozu solche Patientinnen besonders prädisponiert zu sein scheinen.

Zum Schluss sei es mir gestattet, Herrn Geh. Rat Prof. Dr. J. Veit für die liebenswürdige Überlassung der Arbeit und Herrn Privatdozent Dr. R. Freund für die Unterstützung bei der Anfertigung derselben meinen herzlichsten Dank auszusprechen.

Literatur.

1. Memoria sull'idrocele del Cordone spermatico. Pavia 1832.
2. Wechselmann, Archiv für klinische Chirurgie. Bd. 40. Heft 3. 1890.
3. Wieger, Archiv für Anatomie und Physiologie (anatomische Abteilung). 1885.
4. Klob, Pathologische Anatomie der weiblichen Sexualorgane. 1864.
5. E. H. Weber, Pathologische Anatomie der weiblichen Sexualorgane. 1864.
6. Kölliker, Entwicklungsgeschichte des Menschen. 2. Aufl. S. 993. 1879.
7. Bramann, Archiv für Anatomie und Physiologie (anatomische Abteilung). S. 314. 1884.
8. Bergmann, Über Hydrocele feminae. Inaug.-Dissert. Bonn 1887.
9. Rau, Zur Kenntnis der runden Gebärmutterbänder.
10. Hennig, Archiv für Gynäkologie. Bd. 25. S. 107.
11. Duplay, Des collections séreuses et hydatiques de l'aine. Thèse de Paris. No. 35. 1865.
12. Rabère, Essai sur la pathogénie des kystes séreuse dits hydrocèle ehey la femme. Thèse de Paris. No. 162. 1883.
13. Engel, Wiener medizinische Wochenschrift. S. 707. 1857.
14. Zuckerkandl, Über den Scheidenfortsatz des Bauchfells. Von Langenbecks Archiv für klinische Chirurgie. Bd. 20.

15. Niemann, Über den processus vaginalis beim weiblichen Geschlecht und die Cysten der weiblichen Inguinalgegend. Inaug.-Dissert. Göttingen 1882.
16. Sachs, Untersuchungen über den processus vaginalis peritonei. Von Langenbecks Archiv für klinische Chirurgie. Bd. 35.
17. Chiari, Über Entzündung der weiblichen Hydrocele. Wiener medizinische Blätter. No. 21. 1879.
18. Von Langenbecks Archiv. Bd. 20. S. 219.
19. Regnoli, Archives générales. 2. serie. A. V. 1834.
20. Schmidts Jahrbücher. Bd. 80. 1853.
21. Schröder, Krankheiten der weiblichen Geschlechtsorgane. 1886.
22. L. Bandl, Krankheiten der ligamenta rotunda. Deutsche Chirurgie. Bd. 59.
23. Winckel, Lehrbuch der Frauenkrankheiten.
24. Bennet, Reports of the Dublin pathological Society S. 236. Dublin 1868.
25. Memoires de la Société d'émulation de Paris. Tome III. S. 321.
26. Theilhaber, Baucheinklemmungssymptome ohne Bruch. Ärztliches Intelligenzblatt. No. 7. 1877.
27. Gerke, Deutsche medizinische Wochenschrift. No. 23. S. 502.

Lebenslauf.

Ich, Albert Johannes Wullstein, evangelischer Konfession und preussischer Staatsangehörigkeit, wurde am 18. April 1882 als der Sohn des Landwirts Louis Wullstein zu Rittergut Düppel bei Bilzingsleben in Thüringen geboren. Mein jetziger Heimatsort ist Hahnenklee i. H. bei Goslar a. H. Den ersten Unterricht genoss ich in der Elementarschule zu Dodendorf b. Magdeburg und besuchte dann das Pädagogium zum Kloster Unser Lieben Frauen zu Magdeburg, das ich am 12. September 1902 mit dem Zeugnis der Reife verliess. Ich bezog darauf die Universität Halle und studierte dort 10 Semester Medizin. Die ärztliche Vorprüfung bestand ich am 7. März 1905. Die ärztliche Prüfung beendete ich am 15. Januar 1908 und erhielt nach Ablauf des praktischen Jahres am 16. Januar 1909 die Approbation als Arzt. Das Colloquium bestand ich am 19. Februar 1909.

Meiner aktiven Militärpflicht genügte ich im Sommer 1903 beim Füsilierregiment „Generalfeldmarschall Graf Blumenthal" (Magdeburgisches No. 36) zu Halle.

Als meine Lehrer verehre ich die Herren Professoren und Dozenten:

In den vorklinischen Semestern:

Aschaffenburg, Dorn, Eisler, Gebhardt, Grenacher, Klebs, Roux, Schmidt, Tschermak, Volhard, Vorländer.

In den klinischen Semestern:

Anton, v. Bramann, Eberth, Fraenkel, Frese, Freund, Haasler, Harnack, v. Mering †, Nebelthau, Schmidt, Schmidt-Rimpler, Schultze, Schwartze, Stoeltzner, Tomasczewski, Vahlen, Veit, Winternitz, Wullstein.

Allen meinen hochverehrten Lehrern aufrichtigsten Dank.

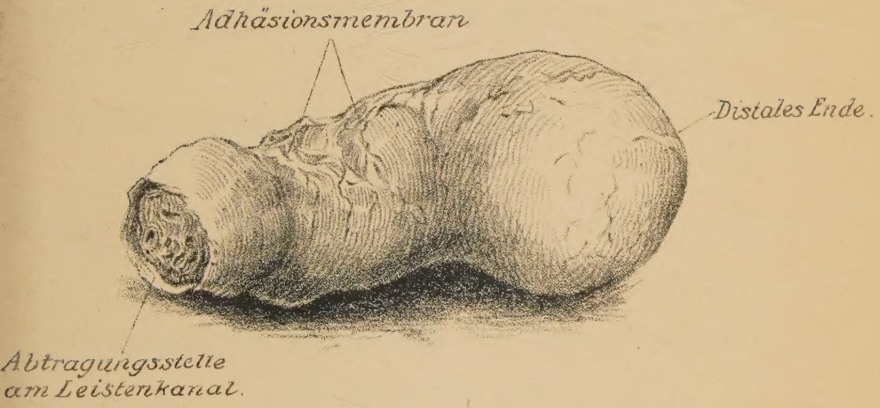

Fall I.
Hydrocele feminae dextra.